

Κλινική εξέταση και διαφορική διάγνωση διπλωπίας

*Αμερίδης Ευστάθιος, Τυχάλας Αθανάσιος, Ρούντολφ Γιομπστ, Μαστροκώστα Αικατερίνη, Πέτρου Παναγιώτης, Τσίπτσιος Ιάκωβος
Νευρολογική Κλινική, Γενικό Νοσοκομείο "Παπαγεωργίου", Θεσσαλονίκη*

Περίληψη

Διπλωπία είναι η ταυτόχρονη αντίληψη δύο εικόνων ενός αντικειμένου. Μπορεί να εμφανιστεί στα πλαίσια οφθαλμικών και νευρολογικών διαταραχών και μπορεί να είναι μονόφθαλμη ή διόφθαλμη. Η διπλωπία μπορεί να ελεγχθεί με αντικειμενική ή υποκειμενική εξέταση με διάφορες μεθόδους (όπως οι ράβδοι του Maddox). Οι αιτίες μπορεί να είναι βλάβη του οφθαλμού (μονόφθαλμη διπλωπία) ή μπορεί να αφορούν τους οφθαλμοκινητικούς μύς, τη νευρομυϊκή σύναψη, τα οφθαλμοκινητικά νεύρα ή το εγκεφαλικό στέλεχος (διόφθαλμη διπλωπία).

Λέξεις-Κλειδιά: Διπλωπία, ράβδος του Maddox, cover-uncover test, παρέσεις οφθαλμοκινητικών νεύρων, διαπυρηνική οφθαλμοπληγία

Clinical examination and differential diagnosis of diplopia

*Ameridis Efstathios, Tychalas Athanasios, Rudolf Jobst, Mastrokosta Aikaterini, Petrou Panagiotis, Tsiptsios Iakovos.
Department of Neurology, Papageorgiou General Hospital, Thessaloniki*

Abstract

Diplopia or double vision is the sensation of seeing 2 copies of a viewed object. It can be monocular or binocular and may arise due to ophthalmic or neurological disorders. Diplopia can be objectively or subjectively examined with the help of Maddox rod. Causes can be disturbed optical elements within the eye (monocular diplopia) or they may concern the muscles that move the eye, the neuromuscular junction, the ophthalmokinetic nerves or the brainstem (binocular diplopia).

Key words: Diplopia, Maddox rod, cover-uncover test, palsies of oculomotor, trochlear and abducens nerves, internuclear ophthalmoplegia

Ως διπλωπία (ICD10: H53.2) ορίζεται η ταυτόχρονη αντίληψη δύο εικόνων ενός αντικειμένου που είναι μετατοπισμένες η μία σε σχέση με την άλλη.

Σε ορισμένες περιπτώσεις παράλληλα με τη διπλωπία εμφανίζεται και το φαινόμενο της σύγχυσης, το οποίο ορίζεται ως η εντύπωση ότι δύο αντικείμενα βρίσκονται το ένα πάνω στο άλλο, προβαλλόμενα στο ίδιο σημείο του χώρου.

Κάθε αμφιβληστροειδικό σημείο έχει την ιδιότητα, ερεθιζόμενο, να εντοπίζει το ερέθισμα σε ορισμένη κατεύθυνση στο χώρο. Δύο αμφιβληστροειδικά σημεία των δύο οφθαλμών, τα οποία ερεθιζόμενα προβάλλουν στο ίδιο σημείο του χώρου, ονομάζονται αντίστοιχα αμφιβληστροειδικά σημεία. Όταν η εικόνα ενός αντικειμένου σχηματίζεται στα αντίστοιχα αμφιβληστροειδικά σημεία των δύο οφθαλμών, τα παραγόμενα από τους δύο οφθαλμούς είδωλα προβάλλουν στην ίδια κατεύθυνση στο χώρο. Στην περίπτωση αυτή η όραση είναι φυσιολογική, χωρίς διπλωπία.

Αν αυτό δεν συμβαίνει, τα παραγόμενα είδωλα προβάλλουν σε διαφορετικές κατευθύνσεις στο χώρο και εμφανίζεται διπλωπία. Φυσιολογική αμφιβληστροειδική αντιστοιχία είναι η κατάσταση κατά την οποία οι δύο ωχρές κηλίδες έχουν κοινή προβολική ιδιότητα. Ανώμαλη αμφιβληστροειδική αντιστοιχία είναι η κατάσταση κατά την οποία οι δύο ωχρές κηλίδες δεν αποτελούν πλέον αντίστοιχα αμφιβληστροειδικά σημεία, αλλά η ωχρά του ενός οφθαλμού και ένα άλλο σημείο εκτός της ωχράς του άλλου οφθαλμού αποκτούν κοινή προβολική ιδιότητα. Η ανώμαλη αμφιβληστροειδική αντιστοιχία είναι αποτέλεσμα ενεργητικής διεργασίας με σκοπό την εξουδετέρωση της διπλωπίας¹.

Υπάρχουν δύο είδη διπλωπίας α) η μονόφθαλμη και β) η διόφθαλμη. Η διπλωπία μπορεί να εμφανιστεί ως σύμπτωμα σε καταστάσεις όπως η κατάχρηση αλκοόλ ή σε εγκεφαλική διάσειση, ενώ διπλωπία παρατηρείται επίσης ως παρενέργεια φαρμάκων, όπως π.χ. η λιμοτριγίνη ή η φαινοτοΐνη.

A. Μονόφθαλμη διπλωπία:

Η μονόφθαλμη διπλωπία συνήθως οφείλεται σε διαθλαστικές ανωμαλίες. Μπορεί να εμφανιστεί είτε στον ένα είτε και στους δύο οφθαλμούς. Στην πρώτη περίπτωση, η κάλυψη του πάσχοντος οφθαλμού εξαλείφει τη διπλωπία, ενώ στη δεύτερη η διπλωπία παραμένει όποιο οφθαλμό και αν καλύψουμε. Συνήθως ο ασθενής αναφέρει ότι βλέπει ένα ευκρινές είδωλο και ένα ή περισσότερα ασαφή είδωλα, που ονομάζονται είδωλα «φάντασμα» ή «άλλως». Τα είδωλα αυτά πάντοτε αλληληλεκταλύπτονται μερικώς². Η επιβεβαίωση ότι η διπλωπία οφείλεται σε διαταραχή των διαθλαστικών στοιχείων του οφθαλμού πραγματοποιείται αν τα είδωλα «φάντασμα» εξαφανιστούν, μόλις ο ασθενής κοιτάξει με τον πάσχοντα οφθαλμό μέσα από μια μικρή τρύπα (pinhole)³.

Ένα μεγάλο ποσοστό της μονόφθαλμης διπλωπίας οφείλεται σε λειτουργική διαταραχή. Άλλα αίτια της είναι ανωμαλίες του φακού, της ίριδας, του κερατοειδούς^{4,5} και συγκεντρώνονται στον πίνακα 1⁶.

Ένα άλλο είδος μονόφθαλμης διπλωπίας είναι η λεγόμενη εγκεφαλική ή ινιακή διπλωπία. Πρόκειται για μια, εξαιρετικά σπάνια, διαταραχή στην εγκεφαλική επεξεργασία του οπτικού ερεθίσματος και η συχνότερη αιτία είναι αγγειακό εγκεφαλικό επεισόδιο ή όγκος στην ινιακή ή βρεγματοϊνιακή περιοχή του εγκεφάλου⁷.

Συνήθως οι ασθενείς αναφέρουν πάνω από δύο είδωλα (πολυωπία). Αυτή η κατάσταση μπορεί να συνοδεύεται από οπτικές ψευδαισθήσεις, ομνύμα ελλείμματα οπτικού πεδίου, παλινωψία ή παραμόρφωση των παρατηρούμενων αντικειμένων². Είναι χαρακτηριστικό ότι κάθε οφθαλμός βλέπει ακριβώς το ίδιο μοτίβο πολλήσων ειδώλων. Επιπλέον, ο αποκλεισμός οποιουδήποτε οφθαλμού ξεχωριστά δεν βελτιώνει τη διπλωπία.

B. Διόφθαλμη διπλωπία:

Η διόφθαλμη διπλωπία μπορεί να οφείλεται σε αίτια που αφορούν τους οφθαλμοκινητικούς μύς, τη νευρομυϊκή σύναψη, τα οφθαλμοκινητικά νεύρα ή το εγκεφαλικό στέλεχος. Μπορεί να είναι μόνιμη ή παροδική, περιοριστικού ή παρεκτικού τύπου. Προκαλείται όταν, λόγω μη σωστής στοίχισης των οφθαλμών, ο ένας οφθαλμός εστιάζει στο παρατηρούμενο αντικείμενο με την ωχρά κηλίδα, ενώ ο άλλος με παρακείμενα της ωχράς κηλίδας στοιχεία του αμφιβληστροειδή. Επομένως, το ένα είδωλο θα παρουσιαστεί μετατοπισμένο. Εφόσον ο οφθαλμός που προσηλώνει έχει ικανοποιητική οπτική οξύτητα, θα δημιουργήσει ένα ευκρινές είδωλο του παρατηρούμενου αντικειμένου. Αντιθέτως, το είδωλο που γεννάται από τον οφθαλμό που δεν προσηλώνει, θα είναι ασαφές και θολό, αφού το παρατηρούμενο αντικείμενο εστιάζεται σε παραωχρικές περιοχές του οφθαλμού, οι οποίες παρέχουν χαμηλή οπτική ανάλυση⁸.

Είναι δυνατόν ο ασθενής να μην αιτιάζεται διπλωπία

Πιν. 1 Αίτια μονόφθαλμης διπλωπίας

| | |
|----|---|
| 1) | Διαθλαστικό σφάλμα συμπεριλαμβανομένου και του αστιγματισμού |
| 2) | Φακός επαφής που δεν εφάπτεται καλά στον οφθαλμό |
| 3) | Ανωμαλίες του κερατοειδούς: α) κερατόκωνος, β) ανωμαλία στην επιφάνεια του κερατοειδούς, γ) ξηροφθαλμία, δ) μόσχευμα κερατοειδούς |
| 4) | Ανωμαλίες του βλεφάρου: α) χαλάζιο, β) ανώμαλη θέση βλεφάρου |
| 5) | Ανωμαλίες της ίριδας: α) ιριδεκτομή, β) ιριδοτομή |
| 6) | Ανωμαλίες του φακού: α) καταρράκτης, β) παρεκτόπιση του φακού, γ) υπεξάρθρημα, δ) ενδοοφθαλμικός φακός (π. χ. έκκεντρος φακός) |
| 7) | Ανωμαλίες του αμφιβληστροειδή (π. χ. επιαμφιβληστροειδική μεμβράνη, ουλή) |

παρά το γεγονός ότι δεν υπάρχει σωστή στοίχιση των οφθαλμών στις ακόλουθες περιπτώσεις:

Πολύ χαμηλή οπτική οξύτητα στον έναν ή και στους δύο οφθαλμούς.

Απώθηση του ειδώλου από τον οφθαλμό που δεν προσηλώνει. Απώθηση είναι η αισθητηριακή λειτουργία ενεργητικής αναστολής, που πραγματοποιείται στα ανώτερα κέντρα του εγκεφάλου και αφορά μόνο στην εικόνα που προέρχεται από τον παρεκκλίνοντα οφθαλμό και αίρεται όταν ο οφθαλμός αυτός υποχρεωθεί να αναλάβει την προσήλωση. Εμφανίζεται μόνο σε συνθήκες διόφθαλμης όρασης. Η απώθηση έχει σκοπό την εξουδετέρωση της σύγχυσης και της διπλωπίας που δημιουργούνται από την παρέκκλιση των οπτικών αξόνων των οφθαλμών, με την «αγνόηση» της εικόνας που προέρχεται από τον παρεκκλίνοντα οφθαλμό. Είναι συχνή κατά την πρώτη δεκαετία της ζωής, όταν ο εγκέφαλος εμφανίζει μεγάλη πλαστικότητα. Το αποτέλεσμα της απώθησης στην παιδική ηλικία είναι η αμβλυωπία, δηλαδή η ανάπτυξη χαμηλής οπτικής οξύτητας, η οποία δεν βελτιώνεται ούτε και μετά τη διόρθωση των όποιων διαθλαστικών ανωμαλιών. Η απώθηση συσχετίζεται με ατροφία των κυτταρικών σωμάτων στον πυρήνα του έξω γονατώδους σώματος και στην περιοχή του οπτικού φλοιού, η οποία λαμβάνει πληροφορίες από την ωχρά κηλίδα του αμβλυωπικού οφθαλμού².

Εντόπιση του ειδώλου από τον οφθαλμό που δεν προσηλώνει εντός ελλείμματος του οπτικού πεδίου.

Η παρέκκλιση του δεύτερου ειδώλου να είναι τόσο μικρή, ώστε ο ασθενής να μην το αντιλαμβάνεται, αλλά απλά να διαπιστώνει θόλωση της όρασης.

Η εντόπιση του παρεκκλίνοντος ειδώλου υπερβολικά περιφερικά, ώστε ο ασθενής δεν το αντιλαμβάνεται.

Συνυπάρχουσα γνωστική διαταραχή, οπότε ο ασθενής δεν μπορεί να εκτιμήσει τη διπλωπία⁹ ή δεν μπο-

ρεί να την εκφράσει.

Συνυπάρχουσα διαταραχή λόγου, οπότε ο ασθενής δεν δύναται να εκφράσει το αίσθημα διπλωπίας.

Αξιολόγηση διπλωπίας:

Για την αξιολόγηση της διπλωπίας πρέπει πρώτα να διευκρινιστεί αν είναι μονόφθαλμη ή διόφθαλμη.

Αν η διπλωπία είναι μονόφθαλμη, η εξαφάνισή της με το κλείσιμο του πάσχοντα οφθαλμού ή με το pinhole test μας κατευθύνουν προς διαθλαστικά αίτια³. Αντιθέτως ή μη διόρθωση της διπλωπίας με το pinhole test και η παρουσία στοιχείων όπως η ομώνυμη ημιανοψία, η πολυωπία και η επεισοδιακή και όχι μόνιμη μονόφθαλμη διπλωπία μας κατευθύνουν προς εγκεφαλικά αίτια².

Η διόφθαλμη διπλωπία έχει πιο επίπονη αξιολόγηση:

Ιστορικό:

- α) Το είδος της διπλωπίας: οριζόντια (π.χ. πάρεση απαγωγού νεύρου), κάθετη ή κυκλοστροφική (π.χ. πάρεση τροχιλιακού νεύρου)^{11,12},
- β) Μεταβολή του εύρους ανάλογα με τη βλεμματική θέση (στις παρέσεις των οφθαλμοκινητικών νεύρων η διπλωπία χειροτερεύει στο πεδίο δράσης των παρετικών μυών)¹²,
- γ) Προοδευτική επιδείνωση (π. χ. θρόμβωση σπραγώδους κόλπου)
- δ) Διακύμανση εντός του 24ώρου (π.χ. μυασθένεια).

Εξέταση διπλωπίας:

Στην περίπτωση οφθαλμοκινητικής διαταραχής, η διπλωπία μπορεί να είναι η μόνη εκδήλωση της πάρεσης ενός οφθαλμοκινητικού μυός, η αναγνώριση του οποίου γίνεται έμμεσα με την ακόλουθη μέθοδο. Με ένα κόκκινο γυαλί μπροστά στο ένα μάτι ο ασθενής παρακολουθεί μια μικρή πηγή φωτός που ο εξεταστής κινεί στο οριζόντιο και κάθετο επίπεδο. Προς την κατεύθυνση της διπλωπίας ο ασθενής αναφέρει διάσπαση της φωτεινής πηγής σε μια κόκκινη εικόνα, που τη βλέπει με τον οφθαλμό που φέρει το γυαλί, και σε μια λευκή εικόνα που τη βλέπει με τον γυμνό οφθαλμό. Μια από τις δύο εικόνες είναι «ψεύτικη» και αντιστοιχεί στον οφθαλμό με τον παρετικό μυ. Η διαπίστωση του οφθαλμού και του μυός που πάσχει γίνεται με βάση τους παρακάτω κανόνες. Ο πρώτος κανόνας αναφέρει ότι η απόσταση μεταξύ της «ψεύτικης» εικόνας, που αντιστοιχεί στον πάσχοντα οφθαλμό, και της αληθινής εικόνας, του φυσιολογικού οφθαλμού, αυξάνει καθώς η φωτεινή πηγή κινείται προς την κατεύθυνση ενέργειας του παρετικού μυός. Ο δεύτερος κανόνας αναφέρει ότι από τις δύο εικόνες που βλέπει ο ασθενής η πιο περιφερική είναι η «ψεύτικη» και αντιστοιχεί στον οφθαλμό με τον παρετικό μυ¹³.

Παραλληλαγής αυτής της μεθόδου είναι η εξέταση με απλή κάλυψη του ενός οφθαλμού τη στιγμή που ο ασθενής αναφέρει διπλωπία. Ανάλογα με το ποιο εί-

δωλο εξαφανίζεται μετά την κάλυψη του ενός οφθαλμού, μπορούν να εξαχθούν συμπεράσματα σε αναλογία με τη μέθοδο με το κόκκινο γυαλί.

Υποκειμενική εξέταση διπλωπίας:

Αυτή είναι η λεγόμενη δοκιμασία κάλυψης (cover test). Είναι η πιο πρακτική μέθοδος για αξιολόγηση της οφθαλμικής στοίχισης. Διακρίνεται σε δύο είδη:

Με διακεκομμένη κάλυψη (cover-uncover test):

Αυτή η δοκιμασία σχεδιάστηκε για τη μέτρηση του σφάλματος στοίχισης των οφθαλμών ή αθλιώδων των τροπιών. Σε απόσταση 6 μέτρων από τον ασθενή τοποθετείται ένας «στόχος» (που συνήθως είναι ένα μεγάλο γράμμα της αλφαβήτου) και ο ασθενής προσήλθεται σε αυτόν. Αρχικά ο δεξιός οφθαλμός καλύπτεται και ο αριστερός οφθαλμός παρατηρείται για κινήσεις προσήλωσης. Αν δεν υπάρχει κίνηση προσήλωσης τότε καλύπτεται ο αριστερός οφθαλμός και ο δεξιός παρατηρείται για κινήσεις προσήλωσης. Αν καλύπτοντας και τους δύο οφθαλμούς δεν παρατηρούνται κινήσεις προσήλωσης τότε οι δύο οφθαλμοί είναι καλώς στοιχισμένοι. Αν παράγεται κίνηση προσήλωσης ενός οφθαλμού τότε ο ασθενής έχει οφθαλμική αναντιστοιχία που ονομάζεται τροπία. Το μέγεθος της τροπίας μετριέται με την τοποθέτηση πρισματικών αυξανόμενης ισχύος στον οφθαλμό που αποκλίνει μέχρι να σταματήσει η κίνηση προσήλωσης (ουδετεροποίηση).

Αν η δοκιμασία προκαλέσει μια έσω κίνηση προσήλωσης, τότε ο ασθενής έχει εξωτροπία ενώ αν προκαλέσει έξω κίνηση προσήλωσης, τότε ο ασθενής έχει εσωτροπία. Αν προκαλέσει μια κάτω κίνηση του οφθαλμού στον ένα οφθαλμό και μια άνω κίνηση στον άλλο, τότε ο ασθενής έχει υπερτροπία, που ορίζεται από τον οφθαλμό που κινείται προς τα κάτω.

Με επαλληλάσσοια κάλυψη (alternate cover test):

Αυτή η παραλληλαγής σχεδιάστηκε για να συμπληρώσει την προηγούμενη δοκιμασία. Η δοκιμασία αυτή μπορεί να αποκαλύψει μια λανθάνουσα οφθαλμική αναντιστοιχία, που λέγεται φορία. Καλύπτουμε εναλλάξ τους δύο οφθαλμούς και αν παρατηρηθούν κινήσεις προσήλωσης στον μη καλυπτόμενο οφθαλμό, τότε ο ασθενής έχει λανθάνουσα οφθαλμική αναντιστοιχία (φορία). Αντίστοιχα με την προηγούμενη δοκιμασία, το μέγεθος της φορίας μετριέται με τη βοήθεια πρισμάτων.

Οι δοκιμασίες αυτές έχουν κάποια μειονεκτήματα. Δεν μπορούν να πραγματοποιηθούν όταν οι ασθενείς έχουν ανεπαρκή όραση, γνωστικά ελλείμματα ή αδυναμία συνεργασίας για προσήλωση σε έναν στόχο¹².

Αντικειμενική εξέταση διπλωπίας:

Η αντικειμενική εξέταση στοίχισης των οφθαλμών γίνεται με τη δοκιμασία ράβδων του Maddox (Maddox rod test). Στην εξέταση αυτή τοποθετούμε στον ένα οφθαλμό του εξεταζόμενου έναν φακό με διαφανείς

κόκκινους κυλίνδρους, ενώ υπάρχει φωτεινός ερεθισμός από απόσταση 6 μέτρων. Ο οφθαλμός, ο οποίος καλύπτεται από τον ειδικό φακό, βλέπει μια φωτεινή γραμμή κάθετη στον επιμήκη άξονα των κυλίνδρων. Για τον καθορισμό της οριζόντιας στοίχισης ο φακός με τους κυλίνδρους πρέπει να τοποθετηθεί σε οριζόντια θέση. Αν τοποθετηθεί ο φακός μπροστά από τον δεξιό οφθαλμό, ο εξεταζόμενος βλέπει από αυτόν μια κατακόρυφη κόκκινη γραμμή, ενώ από τον αριστερό οφθαλμό βλέπει το φωτεινό ερέθισμα (εικ. 1).

Φυσιολογικά, η κόκκινη γραμμή που βλέπει ο εξεταζόμενος με το δεξιό οφθαλμό πρέπει να διέρχεται από το φωτεινό σημείο που βλέπει με τον αριστερό οφθαλμό. Αν η κόκκινη γραμμή βρίσκεται δεξιά του φωτεινού ερεθίσματος τότε μιλάμε για εσωτροπία (έσω κλίση του οφθαλμού) ενώ αν είναι αριστερά του φωτός είναι εξωτροπία (έξω κλίση του οφθαλμού).

Για την κατακόρυφη στοίχιση, οι κόκκινοι κύλινδροι πρέπει να βρίσκονται σε κατακόρυφη θέση, οπότε ο εξεταζόμενος βλέπει μια οριζόντια κόκκινη γραμμή. Αν αυτή η γραμμή βρίσκεται κάτω από το φωτεινό ερέθισμα τότε μιλάμε για δεξιά υπερτροπία, ενώ αν είναι πάνω από το φως, πρόκειται για αριστερή υπερτροπία. (εικ. 2).

Για την διευκρίνιση της κυκλοστροφικής διπλωπίας χρησιμοποιείται το double Maddox rod test, στο οποίο δύο φακοί με κόκκινους κυλίνδρους τοποθετούνται κατακόρυφα μπροστά από τους δύο οφθαλμούς. Αν οι δύο κόκκινες γραμμές είναι παράλληλες μεταξύ τους τότε η εξέταση είναι φυσιολογική. Αν οι δύο γραμμές τέμνονται τότε ανάλογα με την ρύθμιση που θα γίνει στον φακό που βρίσκεται μπροστά από το δεξιό οφθαλμό (κατά τη φορά του ρολογιού ή αντίστροφα) μιλάμε για εσω- και εξω- κυκλοστροφή αντίστοιχα (εικ. 3)

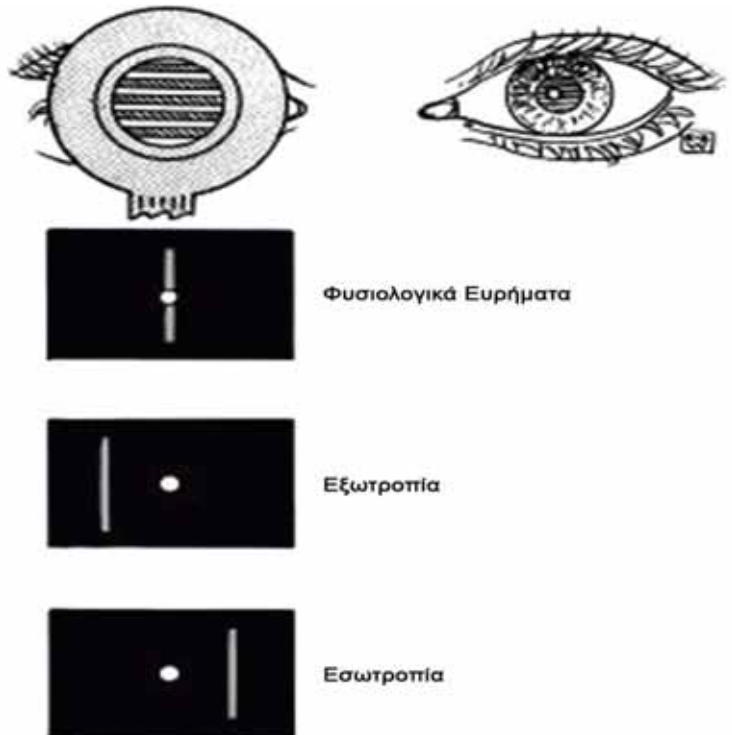
Σφάλμα στοίχισης οφθαλμού:

Αν ο βαθμός του σφάλματος της στοίχισης είναι ίδιος τόσο στην πρωτεύουσα θέση όσο και στην αριστερή και δεξιά βλεμματική θέση, τότε η διπλωπία θεωρείται συνεκτική (comitant). Αν ο βαθμός αλλάζει από τη μια βλεμματική θέση στην άλλη, τότε η διπλωπία θεωρείται μη συνεκτική (incomitant).

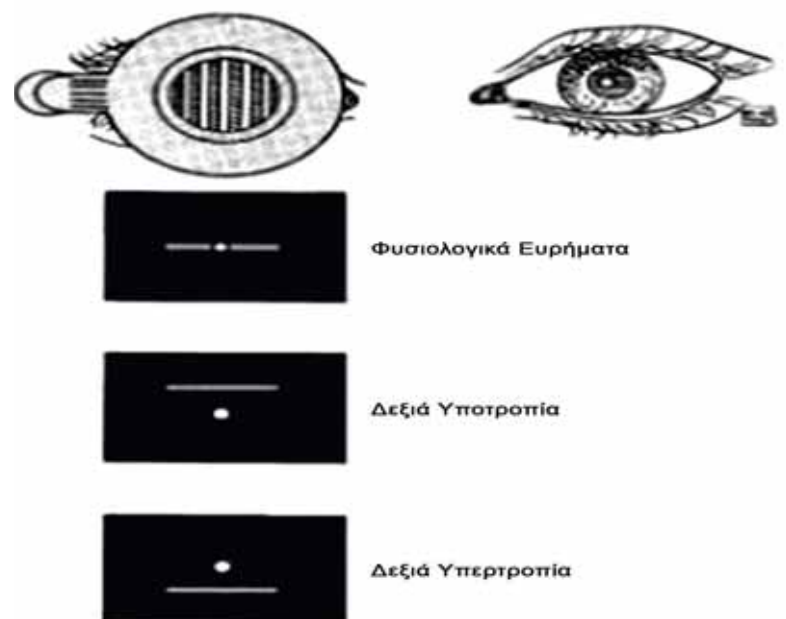
Διαταραχές που προκαλούν συνεκτικού τύπου διπλωπία:

Καταστάσεις στην πρόωμη παιδική ηλικία: συνεκτικού τύπου στραβισμός με διαταραχή είτε στη σύγκλιση είτε στην απόκλιση των οφθαλμών (με εσωτροπία ή εξωτροπία). Στις καταστάσεις αυτές δεν υπάρχει διπλωπία γιατί η απώθηση του 2ου ειδώλου από τον αποκλίνοντα οφθαλμό γίνεται πολύ γρήγορα¹⁴. Στις σπάνιες περιπτώσεις που υπάρχει διπλωπία, τίθεται η διάγνωση οξείας συνεκτικής εσωτροπίας, η οποία προκαλείται από κάποια λοίμωξη (μηνιγγίτιδα, εγκεφαλίτιδα), από αυξημένη ενδοκράνια πίεση ή από όγκους στο στέλεχος⁴.

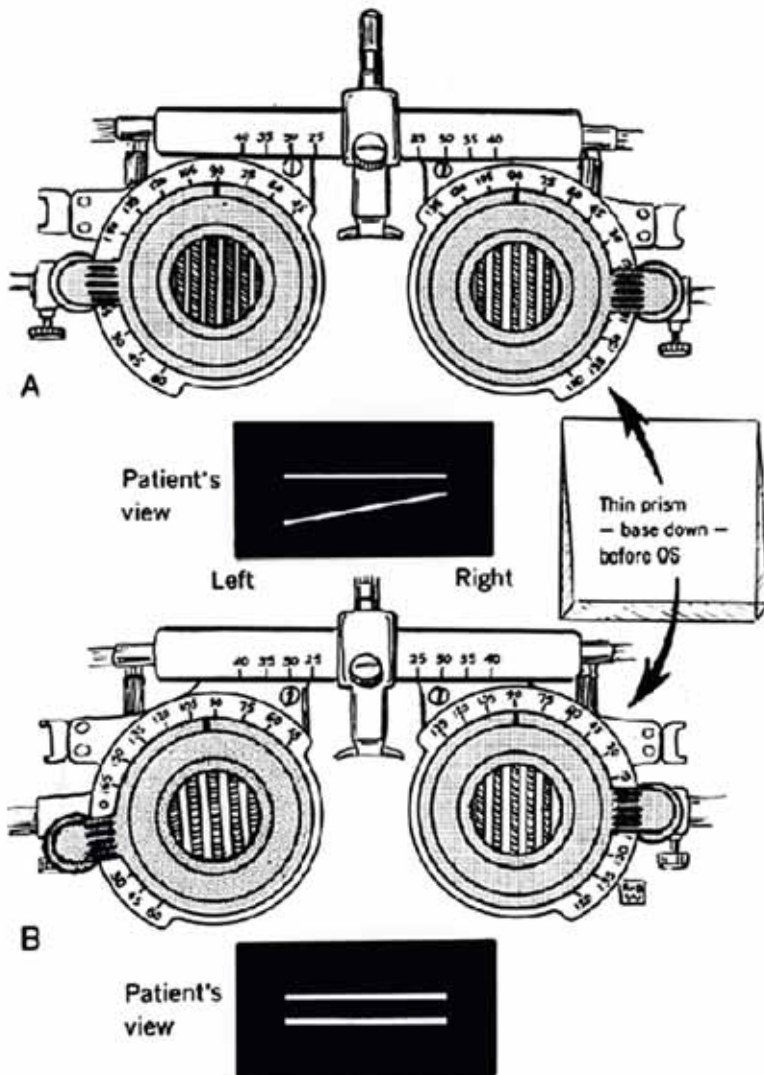
Καταστάσεις στην όψιμη παιδική ηλικία: μπορεί να έχουν νευρολογική σημασία. Οι διαταραχές στη σύγκλιση ή την απόκλιση των οφθαλμών μπορεί να αντιπροσωπεύουν α) βλάβη του μεσεγκεφάλου, β) μη ειδική εγκεφαλική δυσλειτουργία και γ) συγγενή ή αναπτυξιακή διαταραχή. Ειδικά η υπερβολική σύγκλιση μπορεί να αποτελεί εκδήλωση άγχους ή υπόκρισης οπότε συνδυάζεται με υπερβολική προσαρμογή και μύση^{2,12}.



Εικ. 1 Εξέταση οριζόντιας στοίχισης²⁵



Εικ. 2 Εξέταση κατακόρυφης στοίχισης²⁵



Εικ. 3 Εξέταση κυκλοτροπικής διπλωπίας με double Maddox test²⁵

Διαταραχές που προκαλούν μη συνεκτικού τύπου διπλωπία:

A) Διαταραχές των οφθαλμοκινητικών μυών:

1) Νόσος του Graves: Πρόκειται για αυτοάνοσο νόσημα με διήθηση των οφθαλμοκινητικών μυών και του κοχλικού λήπου με λεμφοκύτταρα και πλάσμα-τοκύτταρα και συνοδό οίδημα, με αποτέλεσμα περιορισμό της κίνησης του οφθαλμού. Κυρίως επηρεάζονται ο έσω και κάτω ορθός. Η διπλωπία μπορεί να είναι κάθετη, οριζόντια ή κυκλοστροφική και οφείλεται είτε σε πάρεση των προσβεβλημένων μυών είτε σε ίνωση και ρίκνωση αυτών. Μπορεί να μιμηθεί παρήσεις οφθαλμοκινητικών νεύρων, αλλά διαχωρίζεται λόγω δακρύρροιας, υπεραιμίας του επιπεφυκότα και οιδήματος βλεφάρου. Συνήθως, δεν περιγράφεται από τον ασθενή περιοφθαλμικό άλγος^{15,16}, ωστόσο μπορεί να υπάρξει.

2) Ιδιοπαθής φλεγμονή του κόγχου: οξεία ή υποξεία αυτοάνοση οντότητα με διήθηση των μυών από φλεγμονώδη κύτταρα που περιορίζουν την κίνηση των οφθαλμών. Σε αντίθεση με τη νόσο του Graves περιγράφεται από τον ασθενή περιοφθαλμικό άλγος. Το είδος της διπλωπίας εξαρτάται από τους μυς που προσβάλλονται, ενώ υπάρχει οίδημα στον επιπεφυκότα ή στο βλέφαρο¹⁶.

3) Τραυματισμός του κόγχου (orbital blunt trauma): προσβάλλονται οι μυς με αποτέλεσμα να υπάρχει αδυναμία φυσιολογικής σύσπασης. Ένα εκρηκτικό (blow out) κάταγμα της βάσης του κόγχου έχει σαν αποτέλεσμα την παγίδευση και περιορισμό της κίνησης των μυών και κυρίως του κάτω ορθού¹⁷.

4) Νεοπλασματική διήθηση των οφθαλμοκινητικών μυών: Το λέμφωμα, ο μεταστατικός καρκίνος ή άλλες νεοπλασίες μπορούν να προσβάλλουν τους μυς. Η διπλωπία εξαρτάται από τους μυς που έχουν προσβληθεί. Μπορεί να υπάρχει περιοφθαλμικό άλγος, οίδημα βλεφάρου, πρόπτωση και οίδημα επιπεφυκότα. Η διάγνωση γίνεται με απεικονιστικές μεθόδους (MRI κόγχων), με εργαστηριακές εξετάσεις ή βιοψία μυός¹⁸.

5) Σύνδρομο Brown: Δημιουργείται επειδή ο τένονας του άνω λοξού εμποδίζεται να κινηθεί μέσα στην τροχίλια, λόγω τενοντοελιτρίτιδας ή δυσπλασίας¹⁹.

6) Κληρονομικές μιοπάθειες των οφθαλμοκινητικών μυών: Οι μιοπάθειες αυτές ανήκουν στις χρόνιες προϊούσες οφθαλμοπληγίες λόγω μιτοχονδριακών ή μη-μιτοχονδριακών γενετικών δυσλειτουργιών. Συνήθως προκαλούν συμμετρική δυσλειτουργία και στους δύο οφθαλμούς, οπότε σπάνια οι ασθενείς αναφέρουν διπλωπία σε μακρινή θέση, ενώ αναφέρουν διπλωπία σε κοντινή θέση λόγω δυσλειτουργίας της σύγκλισης των οφθαλμών. Είναι εύκολο να αναγνωριστούν λόγω των συμπτωμάτων που ξεκινούν από μικρή ηλικία με αμφοτερόπλευρη βλεφαρόπτωση, αλλά μπορεί να εκδηλωθούν και σε μεγαλύτερη ηλικία. Λόγω της χρονιότητας της κατάστασης είναι δυνατόν να υπάρχει οφθαλμοπληγία χωρίς διπλωπία. Οι ασθενείς επίσης υποφέρουν από αδυναμία του σφιγκτήρα του βλεφάρου ή άλλων μυών του προσώπου²⁰.

B) Διαταραχές της νευρομυϊκής σύναψης:

1) Βαριά μυασθένεια (MG): Στη μυασθένεια οποιοσδήποτε τύπος διπλωπίας μπορεί να εμφανιστεί, ενώ μερικές φορές μιμείται τις παρήσεις οφθαλμοκινητικών νεύρων ή την διαπυρηνική οφθαλμοπληγία (INO). Η διπλωπία μπορεί να είναι κυμαινόμενη, επιδεινώνεται με την κόπωση και μειώνεται ή εξαφανίζεται με τον ύπνο ή την ξεκούραση. Σε πάνω από 50% υπάρχει πτώση του βλεφάρου, ενώ μπορεί να συνυπάρχει προμνηκική συμπτωματολογία ή/και αδυναμία άκρων και του κορμού²¹.

2) Αλλαντίαση: Η διπλωπία εμφανίζεται σε πάνω από 50% των ασθενών με συνοδά συμπτώματα από

το αυτόνομο (ξηροφθαλμία, μυδρίαση, κατηργημένο φωτοκινητικό αντανάκλαστικό, διαταραχή της προσαρμογής) και είναι κυρίως οριζόντια διπλωπία. Πολλές φορές η ξηροστομία, η δυσκοιλιότητα, η ναυτία, η δυσφαγία μπορεί να επισκιάσουν τα οφθαλμικά συμπτώματα²².

3) Μυασθενικό σύνδρομο Lambert-Eaton: Η διπλωπία είναι σπάνια και ήπια και εμφανίζεται πολύ αργότερα από τη μυϊκή αδυναμία²².

Γ. Παρέσεις οφθαλμοκινητικών νεύρων:

1) Πάρηση κοινού κινητικού νεύρου (III): το κοινό κινητικό νεύρο δίνει νεύρωση σε πέντε οφθαλμοκινητικούς μύς (ανεληκτράς του βλεφάρου, έσω ορθός, άνω ορθός, κάτω ορθός, κάτω λοξός). Επιπλέον φέρει παρασυμπαθητικές προγαγγλιακές ίνες από τον πυρήνα Edinger-Westphal για τον σφιγκτήρα μυ της κόρης και τον ακτινωτό μυ. Στο υπερκόγχιο σχίσμα χωρίζεται σε άνω κλάδο (για τον άνω ορθό και τον ανεληκτρά του βλεφάρου) και κάτω κλάδο (για τον έσω και κάτω ορθό και τον κάτω λοξό). Σε βλάβη του κοινού κινητικού ο ασθενής εμφανίζει κάθετη, οριζόντια ή κυκλοστροφική διπλωπία με ή χωρίς βλεφαρόπτωση ή μυδρίαση. Σε πλήρη παράλυση ο οφθαλμός θα στραφεί προς τα έξω και κάτω και θα υπάρχει ομόπλευρη βλεφαρόπτωση, μυδρίαση και κόρη μη αντιδρώσα στο φως, ενώ σε πάρηση η συμπτωματολογία είναι κυμαινόμενη⁴. Επειδή οι παρασυμπαθητικές ίνες πορεύονται στην περιφέρεια του νεύρου, σε πιεστική βλάβη θα έχουμε πρώιμη εμφάνιση μυδρίασης και παράλυση της προσαρμογής (εσωτερική οφθαλμοπληγία), ενώ σε ισχαιμικού τύπου βλάβες προκαλείται συνήθως παράλυση των οφθαλμοκινητικών μυών (εξωτερική οφθαλμοπληγία) χωρίς μυδρίαση ή παράλυση της προσαρμογής.

Οι αιτίες για πάρηση κοινού κινητικού νεύρου είναι οι εξής:

A) Ιδιοπαθής

B) Επίκτητες:

- 1) Αγγειακές διαταραχές όπως σακχαρώδης διαβήτης, αθηροσκλήρωση ή ανεύρυσμα κυρίως της οπίσθιας αναστοματικής αρτηρίας.
- 2) Ενδοκράνιες ή ενδοκογχικές χωροκατακτητικές εξεργασίες
- 3) Φλεγμονή ή λοίμωξη π.χ έρπης ζωστήρας
- 4) Κροταφική αρτηρίτιδα
- 5) Τραύμα
- 6) Απομυελινωτική νόσος
- 7) Θρόμβωση σπραγγώδους κόλπου
- 7) Αυτοάνοσες νόσοι
- 9) Μετεχειρουργικά ως επιπλοκή νευροχειρουργικής επέμβασης
- 10) Σύνδρομο Tolosa-Hunt
- 11) Αυξημένη ενδοκράνια πίεση
- 12) Οφθαλμοπληγική ημικρανία
Λειτουργία μυών:

- έσω ορθός → προσαγωγή οφθαλμού
- άνω ορθός → άνω και ελαφρά προς τα έξω στροφή, όταν ο βολβός είναι σε απαγωγή, και έσω βολβοστροφή, όταν ο βολβός είναι σε προσαγωγή
- κάτω ορθός → κάτω και ελαφρά προς τα έξω στροφή, όταν ο βολβός είναι σε απαγωγή, και έξω βολβοστροφή, όταν ο βολβός είναι σε προσαγωγή
- κάτω λοξός → άνω βολβοστροφή (βολβός σε προσαγωγή) και έξω βολβοστροφή (βολβός σε απαγωγή)¹³.

2) Πάρηση τροχιλιακού νεύρου (IV): το τροχιλιακό νεύρο νευρώνει τον άνω λοξό μυ, ο οποίος κινεί τον βολβό προς τα κάτω (όταν είναι σε προσαγωγή) και ελαφρά προς τα έξω. Όταν είναι σε απαγωγή έχουμε έσω βολβοστροφή. Η διπλωπία αναφέρεται ως κάθετη και είναι χειρότερη σε βλεμματική θέση αντίπλευρα της βλάβης και με το κεφάλι στραμμένο ομόπλευρα της βλάβης. Για την αποφυγή της διπλωπίας ο ασθενής στρέφει το κεφάλι του προς τον ώμο αντίπλευρα από τη βλάβη. Σε μονόπλευρες βλάβες ο οφθαλμός ομόπλευρα της βλάβης αποκλίνει προς τα επάνω (υπερτροπία). Η απόκλιση γίνεται περισσότερο αισθητή όταν ο ασθενής κοιτάζει προς τα κάτω και έξω (εικ. 4), αν και συχνά καμία διαταραχή της οφθαλμοκίνησης δεν είναι ορατή⁴.

Οι αιτίες πάρεσης τροχιλιακού νεύρου είναι οι εξής:

A) Ιδιοπαθής

B) Επίκτητες:

- 1) Τραύμα της κεφαλής
- 2) Γενικευμένη αύξηση της ενδοκράνιας πίεσης π.χ υδροκέφαλος, αιμορραγία, εγκεφαλικό οίδημα
- 3) Λοιμώξεις π.χ μηνιγγίτιδα, έρπης ζωστήρας
- 4) Απομυελινωτική νόσος
- 5) Διαβητική νευροπάθεια
- 6) Θρόμβωση σπραγγώδους κόλπου
- 7) Σύνδρομο Tolosa-Hunt
- 8) Ενδοκράνιες ή ενδοκογχικές χωροκατακτητικές εξεργασίες

3) Πάρηση απαγωγού νεύρου (VI): το απαγωγό νεύρο, νευρώνει τον έξω ορθό μυ. Ο ασθενής αναφέρει οριζόντια διπλωπία που χειροτερεύει στην μακρινή απόσταση και βελτιώνεται στην κοντινή (π.χ στο διάβασμα). Τα δύο είδη φαίνονται πιο μακριά το ένα με το άλλο στην βλεμματική θέση ομόπλευρα της βλάβης. Για τη βελτίωση της διπλωπίας ο ασθενής στρέφει το πρόσωπό του στην πλευρά της βλάβης. Ο οφθαλμός στην πλευρά της βλάβης αποκλίνει προς τα έξω λόγω αδυναμίας απαγωγής⁴. (εικ. 5)

Οι αιτίες πάρεσης του απαγωγού νεύρου είναι οι εξής:

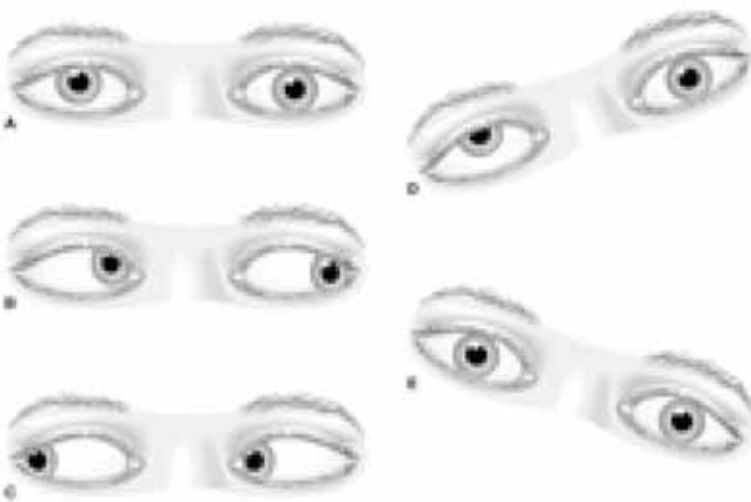
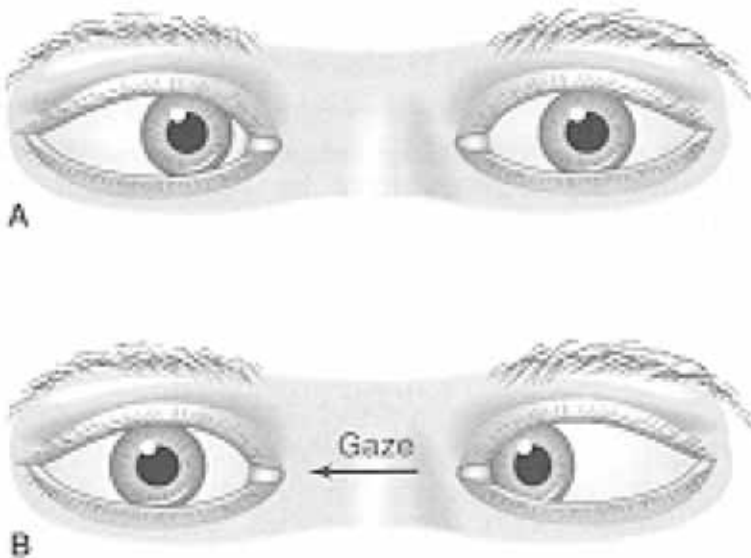A) Ιδιοπαθής

Β) Επίκτητες:

- 1) Αγγειοπάθεια λόγω σακχαρώδους διαβήτη, αθηροσκλήρωσης, υπέρτασης
- 2) Τραύμα της κεφαλής
- 3) Θρόμβωση στον σπραγγώδη κόλπο
- 4) Απομυελινωτική νόσος
- 5) Υδροκέφαλος – Αυξημένη ενδοκράνια πίεση
- 6) Λοιμώξεις π.χ έρπης ζωστήρας
- 7) Σύνδρομο Tolosa-Hunt
- 8) Ενδοκράνιες ή ενδοκοχλικές χωροκατακτητικές εξεργασίες

4) Συνδυασμένες παραλύσεις οφθαλμοκινητικών νευρών:

Οι αιτίες γι' αυτές τις πολλαπλές παρήσεις είναι ποικίλες διαταραχές στο υπερκόχλιο σχίσμα, στο σπραγγώδη κόλπο, στις μήνιγγες της βάσης του κρανίου και στο στέλεχος, όπως φλεγμονή, αποστήμα, νεοπλασίες, ριόμωξη, ισχαιμία, θρόμβωση, ανευρύσμα και αυτοάνοσα νοσήματα. Οι παρατηρούμενοι συνδυασμοί (στους οποίους μπορεί να συμμετέχουν και άλλα κρανιακά νεύρα ή νευρικές οδοί) μπορούν να βοηθήσουν στην εντόπιση της βλάβης. Σε βλάβες στον σπραγγώδη κόλπο μπορεί να εμπλακούν και οι δύο πρώτοι κλάδοι του τριδύμου νεύρου με αποτέλεσμα παραισθησίες ή υπαισθησία στο πρόσωπο. Στην κορυφή του λιθοειδούς, προσβάλλεται το απαγωγό συχνά σε συνδυασμό με το γασσέριο γάγγλιο (σ. Gradenigo, λόγω λιθοειδίτιδας ή εξεργασίας στον ρινοφάρυγγα). Μηνιγγικές φλεγμονώδεις και διηθητικές διαταραχές αποτελούν άλλες αιτίες για συνδυασμένες παραλύσεις οφθαλμοκινητικών και άλλων κρανιακών νευρών. Στις βλάβες στο στέλεχος συνήθως συνυπάρχει νευρολογική σημειολογία από προσβολή των μακρών οδών, όπως αταξία, ημιπάρεση, αισθητικές διαταραχές. Διάφορα στελεχιαία σύνδρομα είναι γνωστά με διάφορους συνδυασμούς νευρολογικών ευρημάτων και εντοπίζουν τη βλάβη σε συγκεκριμένη περιοχή του στελέχους¹¹. Πιο συγκεκριμένα το σ. Millard-Gubler (γεφυρική βλάβη) εκδηλώνεται με πάρεση απαγωγού και προσωπικού νεύρου ομόπλευρα και ημιπάρεση αντίπλευρα ενώ το σ. Weber εκδηλώνεται με πάρεση του κοινού κινητικού ομόπλευρα και ημιπάρεση αντίπλευρα και οφείλεται σε μεσεγκεφαλική βλάβη. Στο σ. Benedict (βλάβη στην περιοχή του ερυθρού πυρήνα) υπάρχει πάρεση του κοινού κινητικού ομόπλευρα και υπερκινήσεις εξωπυραμιδικού τύπου αντίπλευρα και στο σ. Foville (βλάβη στο κάτω τριτημόριο της γέφυρας μεταξύ καλύπτρας και βασικής μοίρας) υπάρχει διαταραχή από το τρίδυμο, το απαγωγό και το προσωπικό νεύρο και την οριζόντια συζυγή κίνηση του βλέμματος ομόπλευρα και ημιπαισθησία και συχνά σπαστική ημιπέρεση αντίπλευρα. Επίσης, πρέπει να αναφερθεί ως αιτία διπλωπίας η εγκεφαλοπάθεια Wernicke, η οποία προκαλεί την κλασική τριάδα συμπτωμάτων: σύγχυση, αταξία και διαταραχές οφθαλμοκίνησης. Οι τελευταίες μπορεί να εκδηλωθούν ως αμφοτερόπλευρη πάρεση του απαγωγού, ως νυσταγμός ή ως διαπυρηνική οφθαλμοπληγία. Τέλος, η κροταφική αρτηρίτιδα εκτός από προσβολή του οπτικού νεύρου, μπορεί σπανιότερα να προσβάλλει το κοινό κινητικό ή και τα άλλα οφθαλμοκινητικά νεύρα.

**Εικ. 4** Πάρεση δεξιού τροχλιακού νεύρου**Εικ. 5** Πάρεση δεξιού απαγωγού νεύρου**Δ. Φλεγμονώδεις πολυνευροπάθειες με συμμετοχή κρανιακών νευρών:**

Οι οντότητες αυτές μπορούν να προκαλέσουν όλων των ειδών τις διπλωπίες και στους δύο οφθαλμούς. Βλεφαρόπτωση και μυδρίαση μπορεί επίσης να συνυπάρχουν. Στο σύνδρομο Miller-Fisher εκτός από δι-

πλωπία συνυπάρχουν αταξία και κατάργηση των τενόντιων αντανάκλαστικών. Στο σύνδρομο Guillain-Barre η μυϊκή αδυναμία και η κατάργηση των αντανάκλαστικών είναι τα κύρια χαρακτηριστικά¹².

Ε. Υπερπυρηνικές διαταραχές:

1) Skew deviation (κάθετη απόκλιση): Πρόκειται για διακοπή των συνδέσεων μεταξύ των οδών του αιθουσαίου συστήματος και των οφθαλμοκινητικών πυρήνων του στελλέχους. Η βλάβη συνήθως εντοπίζεται στη γέφυρα. Στην περίπτωση αυτή υπάρχει κάθετη διπλωπία. Συνδέεται με σακκαδική καταδίωξη (κατάργηση των κινήσεων παρακολούθησης και αντικατάστασή τους από σακκαδικές κινήσεις), νυσταγμό και αταξία^{23,24}.

2) Διαπυρηνική οφθαλμοπληγία (INO): Προκαλείται από βλάβη στην έσω επιμήκη δεσμίδα, που είναι η οδός που συνδέει τον πυρήνα του απαγωγού νεύρου με τον πυρήνα του κοινού κινητικού νεύρου του αντίθετου πλάγιου. Η οδός αυτή παρέχει τη συζυγή κίνηση των οφθαλμών.

Υπάρχουν τα εξής είδη διαπυρηνικής οφθαλμοπληγίας:

- 1) Άνω διαπυρηνική οφθαλμοπληγία, στην οποία κατά την προσπάθεια πλάγιας συζυγούς κίνησης βλέπουμε ότι δεν πραγματοποιείται η προς τα έσω κίνηση του σύστοιχου προς τη βλάβη (στην έσω επιμήκη δεσμίδα) οφθαλμού, ενώ αντίθετα ο έξω ορθός του άλλου οφθαλμού λειτουργεί, αλλά ο βοήθός εμφανίζει νυσταγμοειδείς κινήσεις. Ο ασθενής παραπονείται για θάμβος όρασης ή οριζόντια διπλωπία σε πλάγια βλεμματική θέση αντίθετα από τη βλάβη.
- 2) Κάτω διαπυρηνική οφθαλμοπληγία, στην οποία από βλάβη στην περιοχή των πυρήνων απαγωγού-παρααπαγωγού, κατά τη συζυγή κίνηση προς το πλάγιο της βλάβης, δεν λειτουργεί ούτε ο έξω ορθός του σύστοιχου οφθαλμού, μέσω του απαγωγού, ούτε ο έσω ορθός του αντίστοιχου οφθαλμού, μέσω της έσω επιμήκου δεσμίδας.
- 3) Σύνδρομο του γεφυρικού δικτυωτού σχηματισμού, με κλινικά χαρακτηριστικά όμοια με την κάτω διαπυρηνική οφθαλμοπληγία. Η διαταραχή οφείλεται σε απουσία ενεργοποίησης του απαγωγού και παρααπαγωγού πυρήνα από τον δικτυωτό σχηματισμό, όπου εντοπίζεται η βλάβη.
- 4) Σύνδρομο "ένα και μισό" (one and a half syndrome), σε βλάβη που αφορά ταυτόχρονα τον πυρήνα απαγωγού-παρααπαγωγού και τον γεφυρικό δικτυωτό σχηματισμό. Χαρακτηρίζεται από πλήρη κατάργηση των οριζόντιων κινήσεων του σύστοιχου με τη βλάβη οφθαλμού και από κατάργηση της λειτουργίας του έσω ορθού του άλλου οφθαλμού¹³.

Επίλογος:

Η παρούσα ανασκόπηση παρουσιάζει τη διαφορική διάγνωση και τις τεχνικές κλινικής εξέτασης της διπλωπίας όσο αφορά την κλινική νευρολογία. Η σα-

φής γνώση των τεχνικών αυτών είναι ιδιαίτερα σημαντική για τον κλινικό νευρολόγο. Για την απόκτηση τεκμηριωμένων γνώσεων χρειάζεται εξάσκηση και ενσκόληση με συγκεκριμένα περιστατικά. Στο διαδίκτυο έχουν αναρτηθεί από διάφορες επιστημονικές ομάδες και οργανώσεις συλλογές τέτοιων περιστατικών. Παραδειγματικά παραπέμπουμε στην ιστοσελίδα Medscape (www.medscape.com) όπου ο ενδιαφερόμενος μπορεί να βρει πληθώρα κλινικών παραδειγμάτων.

Βιβλιογραφία:

- 1) Ψυλλιάς ΚΓ. Εισαγωγή στη Νευρολογία και στη Νευροοφθαλμολογία. Θεσσαλονίκη: University Studio Press; 1996
- 2) Trobe JD. The Neurology of Vision. New York: Oxford University Press, Inc, 2001
- 3) Smith JL. Monocular diplopia. J Clin Neuroophthalmol;6:184-5, 1986.
- 4) Burde RM, Savino PJ, Trobe JD. Clinical Decisions in Neuro-Ophthalmology. 3rd ed. St. Louis: Mosby, 2002.
- 5) Records RE. Monocular diplopia. Survey Ophthalmol;24:303-6, 1980.
- 6) Lee AG, Brazis PW. Clinical Pathway in Neuroophthalmology-An evidence-based approach. 2nd ed.;216, NY: Thieme, 2003.
- 7) Laskowitz D, Liu GT, Galetta SL. Acute visual loss and other disorders of the eyes. Neurol Clin North Am;16:323-53, 1998.
- 8) Borchert MS. Principles and techniques of the examination of ocular motility and alignment. In: Miller NR, Newman NJ, editors. Walsh and Hoyt's Clinical Neuro-Ophthalmology. Philadelphia: Lippincott Williams and Wilkins, 2005.
- 9) Fowler MS, Wade DT, Richardson AJ, Stein JF. Squints and diplopia seen after brain damage. J Neurol;243:86-90, 1996.
- 10) Lee AG, Brazis PW. Clinical Pathway in Neuro-Ophthalmology-An evidence-based approach. 2nd ed.;217, NY: Thieme, 2003.
- 11) Bennett JL, Pelak VS. Palsies of the third, fourth, and sixth cranial nerves. Ophthalmol Clin North Am;14:169-85, ix, 2001.
- 12) Leigh JR, Zee DS. The Neurology of Eye Movements. 4th ed. New York: Oxford University Press, Inc, 2006.
- 13) Λογοθέτης Ι., Εισαγωγή εις τη Νευρολογία, Θεσσαλονίκη: Εκδ. Υιών Φ. Τριανταφύλλου; 1978.
- 14) Diamond GR. Sensory adaptations in strabismus. In: Yanoff M, Duker JS, editors. Yanoff Ophthalmology. St. Louis: Mosby, Inc, 2004.
- 15) Movsas TZ, Liu GT, Galetta SL, Balcer LJ, Volpe NJ. Current Neuro-Ophthalmic Therapies. Neurol Clin;19:145-72, 2001.
- 16) Brazis PW, Andrew G. Acquired binocular horizontal diplopia. Mayo Clin Proc;74:907-16, 1999.

- 17) Spector RH. Vertical diplopia. *Survey Ophthalmol*;38:31-62, 1993.
- 18) Dutton JJ. Orbital diseases. In: Yanoff M, Duker JS, editors. *Yanoff Ophthalmology*. St. Louis: Mosby, Inc, 2004.
- 19) Eggers HM. Other vertical forms of strabismus. In: Yanoff M, Duker JS, editors. *Yanoff Ophthalmology*. St. Louis: Mosby, Inc, 2004.
- 20) Rubin RM, Sadun AA. Orbital myopathies. In: Yanoff M, Duker JS, editors. *Yanoff Ophthalmology*. St. Louis: Mosby, Inc, 2004.
- 21) Gilbert ME, Sarvino PJ. Ocular myasthenia gravis. *Int Ophthalmol Clin*;47:93-103, 2007.
- 22) Friedman DI. Disorders of the neuromuscular junction. In: Yanoff M, Duker JS, editors. *Yanoff Ophthalmology*. St. Louis: Mosby, Inc, 2004.
- 23) Brazis PW, Andrew G. Binocular vertical diplopia. *Mayo Clin Proc*;73:55-66, 1998.
- 24) Brodsky MC, Donahue SP, Vaphiades M, Brandt T. Skew deviation revisited. *Surv Ophthalmol*;51:105-28, 2006.
- 25) Noorden GK von: *Atlas of Strabismus*, ed 4.,53-57; St Louis, Mosby-Year Book, 1983